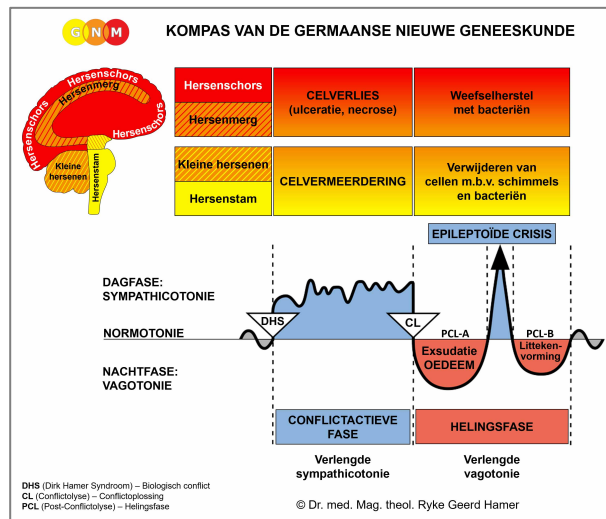




# BIOLOGISCHE SPECIAALPROGRAMMA'S

## SLOKDARM

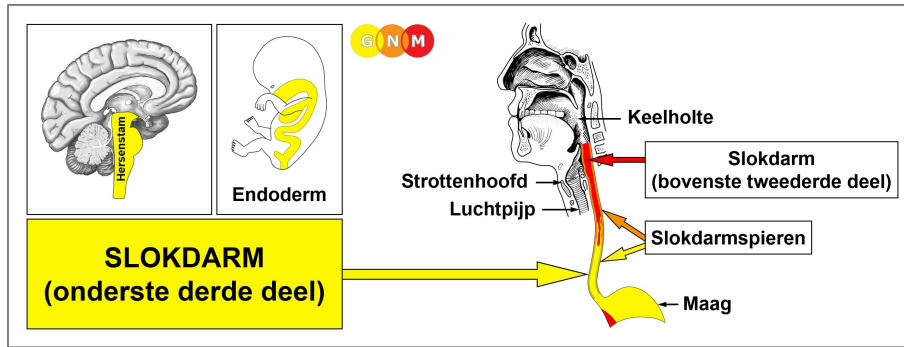
geschreven door Caroline Markolin, Ph.D.



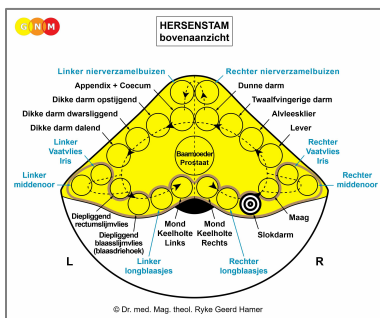
**Slokdarm (onderste derde deel)**

**Slokdarm (bovenste tweederde deel)**

**Slokdarmspieren**



**ONTWIKKELING EN FUNCTIE VAN DE SLOKDARM (ONDERSTE DERDE DEEL):** De slokdarm bevindt zich achter de luchtpijp en het strottenhoofd. Oorspronkelijk diende het hele spijsverteringskanaal – van de mond tot het rectum – voor de absorptie (absorptiekwaliteit) en de spijsvertering (secretore kwaliteit) van voedsel. Tegenwoordig is de belangrijkste functie van de slokdarm het transporteren van voedsel, vloeistoffen en speeksel van de mond naar de maag. Het slikken wordt mogelijk gemaakt door de peristaltische beweging (motorische kwaliteit) van de gladde spieren in de slokdarm (het bovenste tweederde deel van de slokdarm bestaat voornamelijk uit dwarsgestreepte spieren). Het diepliggende slokdarmslijmvlies bestaat uit intestinaal cilinderepitheel, is afkomstig van het endoderm en wordt daarom aangestuurd vanuit de hersenstam.



**HERSENNIVEAU:** In de hersenstam bevindt het controlecentrum van het onderste derde deel van de slokdarm zich ordelijk geplaatst in de ringvorm van de hersenrelais die de organen van het spijsverteringskanaal aansturen, precies tussen het relais van de maag en de rechter longblaasjes.

**BIOLOGISCH CONFLICT:** Het biologische conflict dat verband houdt met het onderste gedeelte van de slokdarm is “niet in staat zijn of een brok niet door mogen slikken”.

In overeenstemming met evolutionair redeneren zijn **brokconflicten** de primaire conflictthema's die worden geassocieerd met organen van endodermale oorsprong, die worden **aangestuurd vanuit de hersenstam**.

Dit type brokconflict heeft betrekking op een “brok” die men had verwacht (een baan, een promotie, een rang, een deal, een aankoop, een erfenis, een geschenk, een verontschuldiging, een voorstel), maar die men onverwachts toch niet kreeg. Een belofte die niet is nagekomen, iets van persoonlijke waarde dat werd afgepakt of projecten of plannen die men niet kan uitvoeren zijn andere voorbeelden van wat het conflict zou kunnen veroorzaken. Een “brok” die men niet kan “slikken” kan ook betrekking hebben op een nieuwe relatie of een bepaalde persoon, zoals een huurder, een werknemer of een vriend die men moet opgeven. Een gewenste “brok” die men toch niet mocht hebben kan ook betrekking hebben op een specifieke (favoriete) maaltijd.

**CONFLICTACTIEVE FASE:** Te beginnen vanaf het DHS vermeerderen de slokdarmcellen zich tijdens de conflictactieve fase evenredig aan de intensiteit en duur van het conflict. **Het biologische doel van de celvermeerdering** is om beter in staat te zijn om de gewenste brok te absorberen en te verteren. Hoewel de slokdarm niet langer een spijsverteringsfunctie heeft reageert het orgaan in het geval van een biologisch conflict nog steeds met celvermeerdering, omdat oorspronkelijk het gehele spijsverteringskanaal de opname en de vertering van voedsel diende. Bij langdurige conflictactiviteit (hangende conflicten) ontwikkelt zich een bloemkoolvormige tumor (secretoire type), **slokdarmkanker** genoemd, in het onderste gedeelte van de slokdarm (vergelijk met “slokdarmkanker” gerelateerd aan de bovenste tweederde deel). De tumor kan ook “vlakgroeiend” worden aangetroffen (absorptie type). Als de mate van de celdeling een bepaalde grens overschrijdt beschouwt de conventionele geneeskunde de kanker als “kwaadaardig”; onder deze limiet wordt de groei als “goedaardig” beschouwd, of gediagnosticeerd als een **slokdarmpoliep** (zie ook de helingsfase).

Aangenomen wordt dat slokdarmkanker verband houdt met maagreflux. Welnu, het terugstromen van maagzuur kan de slokdarm irriteren, maar dat veroorzaakt geen “kanker”. In GNM-termen treedt celvermeerdering in de slokdarm alleen op als reactie op het correlerende biologische conflict, namelijk “niet in staat zijn om een brok in te slikken”. Maagreflux daarentegen komt uit de maag en is gerelateerd aan een territoriumergenis-conflict.

**Slokdarmspasmen** komen voor tijdens de Epileptoïde Crisis (zie ook slokdarmkrampen gerelateerd aan de bovenste tweederde gedeelte van de slokdarm).

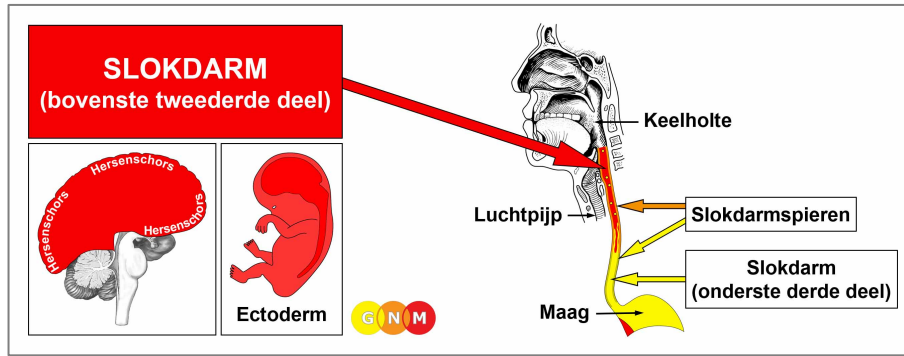
**HELINGSFASE:** Volgend op de conflictoplossing (CL) verwijderen schimmels of mycobacteriën zoals TBC-bacteriën de cellen die niet langer nodig zijn. **Helingssymptomen zijn pijn achter het borstbeen** als gevolg van de **zwellings** en **nachtelijk zweten**. Een grote zwelling kan de slokdarm vernauwen wat het slikken van vast voedsel bemoeilijkt. Bij een acute vernauwing kan het nodig zijn om een maagsonde te gebruiken, totdat de tumor is afgebroken, op voorwaarde dat de noodzakelijke microben beschikbaar zijn wanneer de genezing aanbreekt. **Candida oesofagitis** geeft aan dat schimmels ondersteunen bij de genezing.

**Als de vereiste microben niet beschikbaar zijn bij het oplossen van het conflict**, omdat ze door een overmatig gebruik van antibiotica zijn vernietigd, blijven de extra cellen achter. Uiteindelijk wordt de tumor ingekapseld met bindweefsel. In de conventionele geneeskunde wordt dit meestal gediagnosticeerd als een **slokdarmpoliep** of als een “goedaardige kanker” (zie ook conflictactieve fase).

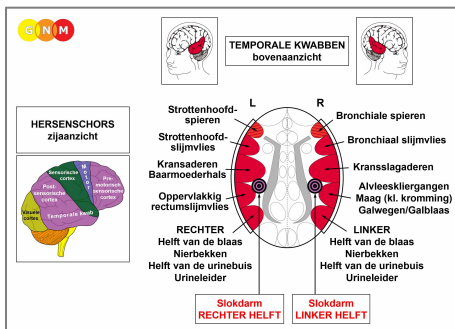
Bij SYNDROOM, dat wil zeggen met waterretentie als gevolg van een actief verlatingsconflict of bestaansconflict, hoopt zich overmatig veel vocht op in het genezingsgebied, waardoor de zwelling sterk toeneemt. Als de zwelling erg groot wordt kan dit leiden tot een ernstig bedreigende situatie, omdat de druk die optreedt tijdens een intense Epileptoïde Crisis de bloedvaten kan doen scheuren, wat **ernstige bloedingen** en **bloed overgeven** veroorzaakt. De bloeding komt uit in de darmen (teerachtige ontlasting).

**Dr. Hamer:** “De therapie is soms moeilijk. De patiënt kan de complicaties echter veel beter verwerken als hij weet dat ze slechts tijdelijk zijn en dat het bloeden kan worden begeleid met regelmatige bloedtransfusies totdat het genezingsproces is voltooid.”

**“Slokdarmspataderen”:** Volgens de conventionele geneeskunde zijn slokdarmspataderen gezwollen aderen in de bekleding van de onderste slokdarm. Ze worden in verband gebracht met levercirrose en een hoge bloeddruk in de poortader. Op basis van GNM zijn de zwellingen in werkelijkheid “buidels” in de voering van de slokdarm (vergelijkbaar met divertikels in de darmen als gevolg van zich herhalende helingsprocessen). Bovendien zijn de aderen (nieuw mesoderm) en de bekleding van de onderste slokdarm (endoderm) verschillende weefseltypen, die afkomstig zijn van verschillende embryonale kiemlagen en daarom worden aangestuurd vanuit verschillende gebieden in de hersenen. Vandaar dat elke persoon met slokdarmspataderen – zonder uitzondering – de Hamerse Haard in de hersenstam laat zien, precies in het controlecentrum van het onderste derde deel van de slokdarm ([bekijk het GNM-diagram](#)) en niet in het hersenmerg, van waaruit de bloedvaten worden aangestuurd (zie ook de theorie die suggereert dat aambeien gezwollen aderen in het rectum zijn).



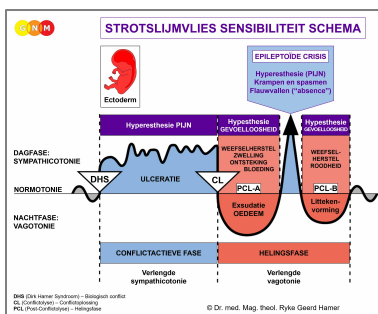
**ONTWIKKELING EN FUNCTIE VAN DE SLOKDARM (BOVENSTE TWEEDERDE):** Oorspronkelijk bestond de binnenwand van de gehele slokdarm uitsluitend uit darmcellen (cilinderepitheel). In een later evolutionair stadium werd de endodermale bekleding van het bovenste gedeelte van de slokdarm vervangen door een nieuwe cellaag, bestaande uit plaveiselepitheel. Clusters van endodermale cellen bleven echter ook in het bovenste gedeelte achter. De epitheelbekleding van het bovenste tweederde deel van de slokdarm is afkomstig van het ectoderm en wordt daarom aangestuurd vanuit de hersenschors.



**HERSENNIVEAU:** De epitheelbekleding van het bovenste tweederde deel van de slokdarm wordt aangestuurd vanuit de **post-sensorische cortex** (deel van de hersenschors). De linker helft van de slokdarm wordt aangestuurd vanuit de rechter kant van de cortex (in de buurt van het maagrelais); de rechter helft van de slokdarm wordt aangestuurd vanuit de linker corticale hemisfeer. Er is een kruislings gerelateerd verband tussen de hersenen en het orgaan.

**OPMERKING:** De controlecentra van de slokdarm bevinden zich buiten de temporale kwab, vandaar dat het principe van geslacht, lateraliteit en hormoonstatus niet van toepassing is.

**BIOLOGISCH CONFLICT:** Hoewel het onderste derde deel van de slokdarm gekoppeld is aan het “*niet in staat zijn om een brok in te slikken*”, is het biologische conflict dat in verband wordt gebracht met het bovenste tweederde deel het tegenovergestelde, namelijk “*een brok niet willen slikken*” (zie ook keelholte en keel). Het is een soort “scheidingsconflict”. Dit verwijst naar elk incident of elke situatie die men weigert te aanvaarden of woorden (beschuldigingen, beledigingen, verwijten, kritiek) die moeilijk te “nemen” of moeilijk te “slikken” zijn. De ongewenste brok kan ook te maken hebben met echt voedsel of medicijnen.



Het Biologische Speciaalprogramma van het **bovenste tweederde deel van de slokdarm** volgt het **STROTSLIJMVLIES SENSIBILITEIT SCHEMA** met hyperesthesie in de conflictactieve fase en de Epileptoïde Crisis en hypesthesie in de helingsfase.

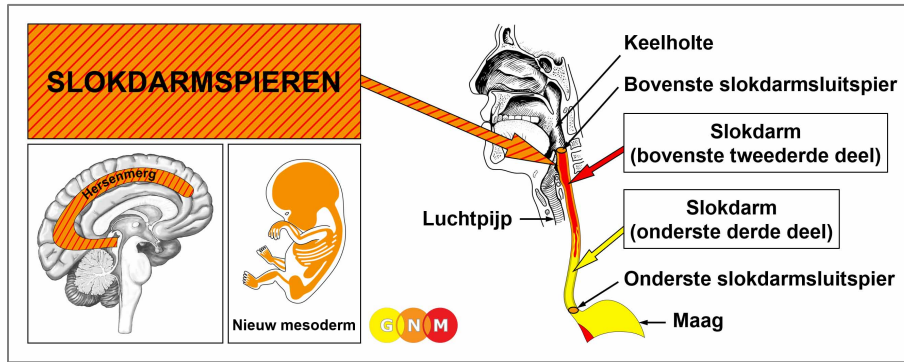
**CONFLICTACTIEVE FASE:** [Ulceratie van de bekleding van het bovenste deel van de slokdarm](#) evenredig aan de mate en duur van de conflictactiviteit. **Het biologische doel van het celverlies** is het vergroten van de diameter van de slokdarm om beter in staat te zijn om de ongewenste “brok” te elimineren. Omdat het plaveiselepitheel van de slokdarm nogal dik is kan het enige tijd duren voordat de diepe zweren worden gedetecteerd via een slokdarmonderzoek. **Symptomen:** milde tot ernstige **pijn**. De typisch brandende pijn wordt vaak abusievelijk geïnterpreteerd als brandend maagzuur of “gastro-oesofageale reflux”.

**OPMERKING:** Of de linker- of rechterhelft van het bovenste deel van de slokdarm is aangedaan wordt bepaald door iemands biologische handigheid en of het conflict moeder/kind of partner gerelateerd is.

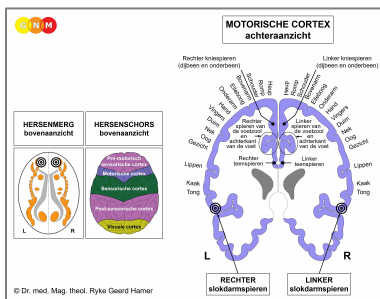
**HELINGSFASE:** Tijdens het eerste deel van de helingsfase ([PCL-A](#)) wordt het **weefselverlies** weer aangevuld door **celvermeerdering**. In de conventionele geneeskunde kan dit worden gediagnosticeerd als “**slokdarmkanker**” (vergelijk met slokdarmkanker gerelateerd aan het onderste derde deel van de slokdarm). Volgens de Vijf Biologische Wetten kunnen de nieuwe cellen echter niet als “kankercellen” worden beschouwd, omdat de celvermeerdering in werkelijkheid een proces van aanvulling is.

**Helingssymptomen** zijn **problemen met slikken** vanwege de zwelling en **pijn**, die gedurende de gehele helingsfase zou kunnen aanhouden (tijdens [PCL-A](#) en [PCL-B](#) is de pijn niet van sensorische aard, maar eerder een drukpijn). Gelijktijdig vocht vasthouden door het SYNDROOM vergroot de zwelling. Bij een ontsteking wordt de aandoening **slokdarmontsteking** (esophagitis) genoemd. De Epileptoïde Crisis manifesteert zich als acute brandende pijn.

**OPMERKING:** Alle Epileptoïde Crises die worden aangestuurd vanuit de [sensorische, post-sensorische of pre-motorisch sensorische cortex](#) gaan gepaard met een **ontregelde bloedcirculatie, duizeligheid, korte bewustzijnsstoornissen of een volledig bewustzijnsverlies** (flauwvallen of “absence”), afhankelijk van de intensiteit van het conflict. Een ander kenmerkend symptoom is een **lage bloedsuikerspiegel**, die wordt veroorzaakt door het overmatige gebruik van glucose door de hersencellen (vergelijk met hypoglykemie gerelateerd aan de eilandcellen van de alvleesklier).



**ONTWIKKELING EN FUNCTIE VAN DE SLOKDARMSPIEREN:** De slokdarm is een spierbuis die bestaat uit gladde spieren in het onderste derde deel en dwarsgestreepte spieren in het bovenste tweerde deel. De spanning van de spieren stabiliseert de slokdarm en maakt het slikken en de voortbeweging van voedsel naar de maag mogelijk. De slokdarm wordt omringd door twee spierringen, de slokdarmsluitspieren. De opening van de bovenste slokdarmsluitspier wordt getriggerd door de slikreflex. De onderste slokdarmsluitspier, ook bekend als de maagmond of cardia, omringt het onderste deel van de slokdarm. Op het niveau van de cardia, de opening die de slokdarm verbindt met het bovenste deel van de maag, roteert de slokdarm om zijn as en vormt daardoor een elastische, draaiende occlusie die bijdraagt aan de functie van de sluitspier, namelijk om te openen zodat het voedsel kan passeren naar de maag en te sluiten om het daar te houden. **OPMERKING:** De slokdarmsluitspieren zijn functionele-, maar het zijn geen anatomische sluitspiieren, zoals de blaasluitspier, rectale sluitspier of de sluitspier van de baarmoederhals. De gladde slokdarmspiieren zijn afkomstig van het endoderm en worden aangestuurd vanuit de [middenhersenen](#). De gestreepte slokdarmspiieren zijn afkomstig van het nieuw mesoderm en worden aangestuurd vanuit het hersenmerg en de motorische cortex.



**HERSENNIVEAU:** De gestreepte slokdarmspiieren hebben twee controlecentra in de grote hersenen. De trofische functie van de spier, verantwoordelijk voor de voeding van het weefsel, wordt aangestuurd vanuit **het hersenmerg**; de samentrekking van de spieren wordt aangestuurd vanuit **de motorische cortex** (een deel van de hersenschors). De rechter slokdarmspiieren worden aangestuurd vanuit de linker kant van het hersenmerg; de linker slokdarmspiieren worden aangestuurd vanuit het rechter hersenhelft. Daarom is er een kruislings verband tussen de hersenen en het orgaan (zie GNM-diagram dat de [motorische homunculus](#) toont).

**BIOLOGISCH CONFLICT:** Het biologische conflict dat verband houdt met het bovenste deel van de slokdarmspiieren is **“een brok niet weer uit kunnen braken”**, letterlijk of figuurlijk (belediging, beschuldiging, diagnose) omdat de brok als te groot wordt beschouwd.

**CONFLICTACTIEVE FASE:** [Cerverlies \(necrose\) van het slokdarmspieroefsel](#) (aangestuurd vanuit het hersenmerg) en, evenredig aan de mate van de conflictactiviteit, **toenemende verlamming van de slokdarmspiieren** (aangestuurd vanuit de motorische cortex), **waardoor het steeds moeilijker wordt om voedsel en vloeistoffen door te slikken.**

**OPMERKING:** De dwarsgestreepte spieren behoren tot de groep organen die reageren op het gerelateerde conflict met functioneel verlies (zie ook Biologische Speciaalprogramma's van de eilandcellen van de alvelesklier (alfa-eilandcellen en bèta-eilandcellen), binnenoer (slakkenhuis en evenwichtsorgaan), reukzenuwen, netvlies en glasachtig lichaam van de ogen) of hyperfunctie (botvlies en thalamus).

**HELINGSFASE:** Tijdens de helingsfase worden de slokdarmspieren gereconstrueerd. De verlamming reikt tot in **PCL-A**. De Epileptoïde Crisis presenteert zich als **slokdarmspasmen** (zie ook slokdarmspasmen in het onderste derde deel van de slokdarm). Afhankelijk van de mate van de conflictactieve fase variëren de samentrekkingen van mild tot ernstig. Tijdens **PCL-B** keert de functie van de slokdarmspieren terug naar normaal. Terugkerende slokdarmspasmen duiden op een hangende genezing als gevolg van conflictrecidieven.

**OPMERKING:** Alle organen die afkomstig zijn van het nieuw mesoderm (“luxe groep”), inclusief de lymfevaten en lymfeklieren, tonen het **biologische doel aan het einde van de helingsfase**. Nadat het genezingsproces is voltooid, is het orgaan of weefsel sterker dan voorheen, wat het mogelijk maakt om beter voorbereid te zijn op een conflict van dezelfde soort.

**Vertaling: Arjen Liefers**

**Bron: [www.learningnm.com](http://www.learningnm.com)**